UNIVERSIDADE FEDERAL DE PELOTAS

Instituto de Biologia

Curso de Ciências Biológicas - Bacharelado

Trabalho de Conclusão de Curso

Estudo descritivo da angioarquitetura da bolsa jugal de Hamster Sírio Dourado (*Mesocricetus auratus*)

Jorge Luiz Peron de Souza Pinto

Pelotas, 2015

Jorge Luiz Peron de Souza Pinto

Estudo descritivo da angioarquitetura da bolsa jugal de Hamster Sírio Dourado (*Mesocricetus auratus*)

Trabalho de Conclusão de Curso apresentado ao Instituto de Biologia da Universidade Federal de Pelotas, como requisito parcial à obtenção do título de Bacharel em Ciências Biológicas.

Orientadora Profª. Drª. Laura Beatriz Oliveira de Oliveira

Pelotas, 2015

Dados de catalogação na fonte:
Maria Beatriz V. Vieira – CRB 10/1032
Biblioteca de Ciência & Tecnologia - UFPel

P659e Pinto, Jorge Luiz Peron de Souza
Estudo descritivo da angioarquitetura da bolsa jugal de Hamster Sírio Dourado (*Mesocricetus auratus*) / Jorge Luiz Peron de Souza Pinto. – 46f– Monografia (Conclusão de curso). Ciências Biológicas. Universidade Federal de Pelotas. Instituto de Biologia. Pelotas, 2015. – Orientador Laura Beatriz Oliveira de Oliveira.

1.Biologia. 2.Hamster. 3. Angioarquitetura. 4. Microscopia de luz. 5. Bolsa jugal. 6. Microscopia eletrônica de varredura. I. Oliveira, Laura Beatriz Oliveira de. II.Título.

CDD: 599.323

Jorge Luiz Peron de Souza Pinto

Estudo descritivo da angioarquitetura da bolsa jugal de Hamster Sírio Dourado (*Mesocricetus auratus*)

Trabalho de Conclusão de Curso aprovado, como requisito parcial, para obtenção do grau de Bacharel Ciências Biológicas, Instituto de Biologia, Universidade Federal de Pelotas.

Data da Defesa: 20/11/2015

Banca examinadora:

.....

Profª. Drª. Laura Beatriz Oliveira de Oliveira (Orientadora) Doutora em Biologia Celular e Molecular pela Pontifícia Universidade Católica do Rio Grande do Sul

.....

Profª. Drª. Sandra Fiala Rechsteiner Doutora em Ciências Veterinárias pela Universidade Federal do Rio Grande do Sul

.....

Profª. Drª. Rosângela Ferreira Rodrigues Doutora em Zootecnia pela Universidade Federal de Pelotas.

Agradecimentos

À minha mãe e meu pai por estar sempre ao meu lado me dando suporte sempre, permitindo que eu chegasse até aqui.

À minha orientadora Laura Beatriz por ter me guiando pelo conhecimento da morfologia.

Ao meu amigo Vitor Timm que sempre me auxiliou nessa jornada.

Ao colega Felipe Kober por colaborar na formatação deste projeto.

À Carolina Ferreira Gomes que colaborou na interpretação de algumas imagens.

Agradeço ao Doutor Vinicius Faccin Bampi pela confiança que depositou nesse trabalho cedendo imagens e parte do material de sua tese de doutorado.

Resumo

PERON, Jorge Luiz. **Estudo descritivo da angioarquitetura da bolsa jugal de hamster sirio dourado (*Mesocricetus auratus*).** 2015. 46f. Trabalho de Conclusão de Curso, Graduação em Ciências Biológicas, Instituto de Biologia, Universidade Federal de Pelotas, Pelotas, 2015.

As bolsas do hamster sírio dourado (*mesocricetus auratus*) são utilizadas pelo animal como meio de transporte de alimentos e ao homem como um local de privilégio imunológico para uso em pesquisa. Estas bolsas são divertículos ou invaginações bilaterais das mucosas jugais ou das bochechas, altamente distensíveis que se estendem, sob a pele, da extremidade posterior da cavidade bucal até aproximadamente o nível das escápulas do animal. O epitélio da parede da bolsa é similar à pele humana, sendo denominado "pele sem folículos e glândulas". Apresenta camadas basal, espinhosa, granular e córnea com queratinócitos, similar à epiderme e epitélio da gengiva ou palato duro humano. A angioarquitetura destas bolsas representa um excelente local para estudar o comportamento dos vasos sanguíneos frente a diversas patologias como, por exemplo, o câncer oral. O conhecimento da angioarquitetura no seu estado fisiológico pode contribuir no estudo de carcinomas quimicamente induzidos nesse local. Diante disto temos como objetivo, descrever e comparar os diferentes tipos de redes vasculares da mucosa da bolsa jugal de hamsters (BJH), assim como, verificar através da microscopia de luz o padrão de organização da mucosa da BJH. A análise descritiva das réplicas vasculares de corrosão demonstrou que as bolsas jugais analisadas em microscopia eletrônica de varredura (MEV) compartilhavam das mesmas características em sua microangioarquitetura, associado à ausência de alterações vasculares morfológicas indicativas de proliferação vascular. A caracterização desta angioarquitetura é de extrema importância, pois serve de base para estudos aprofundados de, por exemplo, carcinoma oral e queloides, que em termos científicos é o principal uso da bolsa jugal do hamster.

Palavras chave: hamster; bolsa jugal; angioarquitetura; microscopia eletrônica de varredura; microscopia de luz.

Abstract

PERON, Jorge Luiz. **Descriptive study of angioarchitecture the cheek pouch of Golden Syrian hamster (Mesocricetus auratus)**. 2015. 46f. Trabalho de Conclusão de Curso, Graduação em Ciências Biológicas, Instituto de Biologia, Universidade Federal de Pelotas, Pelotas, 2015.

The cheek pouches Golden Syrian hamster (mesocricetus auratus) are used by the animal for transportation of food and man as an immune privileged site for use in research. These cheek pouches are diverticula or bilateral invaginations of jugais mucous or cheeks, which extend highly distensible under the skin, the rear end of the oral cavity to approximately the level of the animal's shoulder blades. The epithelium of the wall of the pouch is similar to human skin, being called "skin without follicles and glands". It presents basal, spiny, granular and corneal layers of keratinocytes, similar to the epidermis and epithelium of the human gum or hard palate. The angioarchitecture these cheek pouches is an excellent place to study the behavior of blood vessels against various diseases, for example, the oral cancer. Knowledge of angioarchitecture in its physiological state can contribute to the study of chemically induced carcinomas that location. In view of this we aim to describe and compare the different types of vascular networks cheek pouch mucosa of hamsters (BJH), as well as check by light microscopy the standard of organization of the mucosa of BJH. The descriptive analysis of vascular corrosion replicas showed that cheek pouches analyzed by SEM shared the same characteristics in their microangioarquitetura, coupled with the absence of vascular morphological changes indicative of vascular proliferation. The characterization of this angioarchitecture is of utmost importance as it is the basis for in-depth studies of, for example, oral carcinoma and keloids, which in scientific terms is the main use of the hamster cheek pouch.

Key words : hamster ; cheek pouch ; angioarchitecture ; scanning electron microscopy ; Light microscopy.

Lista de Figuras

Figura 1	Corte transversal da BJH em ML.....	18
Figura 2	Corte transversal da BJH em ML.....	20
Figura 3	Seção histológica da porção anterior de uma BJH.....	23
Figura 4	Seção histológica da porção posterior de uma BJH.....	23
Figura 5	Representação adaptada de Grasby, Morris e Segal (1999), na qual estão representadas as partes da BJH.....	24
Figura 6	Molde do crânio do hamster após a corrosão.....	25
Figura 7	Rede de vasos localizados sobre as bolsas jugais em réplicas vascular.....	25
Figura 8	Zona anterior e posterior das BJH.....	26
Figura 9	Representação adaptada de Grasby, Morris e Segal (1999), na qual especifica a vascularização na BJH e no seu músculo retrator.....	27
Figura 10	MEV de um molde vascular da BJH.....	28
Figura 11	Estrutura das veias e artérias em MEV.....	29
Figura 12	Face lateral de uma réplica vascular de uma BJH em MEV...	30
Figura 13	Região anterior da camada adluminal de uma BJH em MEV.	30
Figura 14	Região anterior (A) e posterior (B) da camada vascular adluminal de uma BJH em MEV.....	31
Figura 15	Camada vascular adluminal (Ad) e luminal (Lum) de uma BJH em MEV.....	32

Sumário

1 Introdução..... 9

1.1 Objetivo..... 11

1.1.1 Objetivos Geral..... 11

1.1.2 Objetivos específicos..... 11

2 Revisão de Literatura..... 12

3 Materiais e Métodos..... 15

3.1 Delineamento da pesquisa..... 15

3.2 Amostragem..... 15

3.3 Análise descritiva dos espécimes..... 16

3.3.1 Análise das BJH em Lupa Estereoscópica..... 16

3.3.2 Análise da angioarquitetura das bolsas jugais em MEV..... 16

3.3.3 Análise histológica das bolsas jugais em ML..... 17

4 Resultados..... 18

4 1 Microscopia de Luz (ML)..... 18

4.1.1 Túnica Mucosa..... 19

4.1.2 Túnica muscular..... 20

4.1.3 Túnica adventícia..... 21

4.1.4 Tecido conjuntivo / vasos sanguíneos..... 21

4.2 Análise dos espécimes em Lupa Estereoscópica..... 24

4.3 MEV..... 27

4.3.1 Vasos arteriais..... 27

4.3.2 Vasos venosos 28

4.3.3 Análise da angioarquitetura em MEV **28**

5 Discussão **33**

6 Conclusão **37**

Referências **38**

Anexos **44**

Anexo A – Aprovação do Comitê de ética (Registro CEUA 08/00022) **45**

Anexo B – Aprovação do comitê de ética (Registro CEUA 10/00215) **46**

1 Introdução

O Hamster Sírio Dourado (*Mesocricetus auratus*) é um mamífero da ordem dos roedores, família Cricetinae. Ele é popular tanto como animal de estimação quanto de pesquisa. As bolsas servem ao hamster como meio de transporte de alimentos e ao homem como um modelo de pesquisa.

As bolsas jugais do hamster sírio dourado (BJH) servem como um ótimo modelo experimental, pois os mecanismos patológicos desenvolvidos nesse local são suficientemente similares àqueles de algumas doenças humanas, nesse caso a doença animal tem mecanismos que reproduzem a patologia humana (FERREIRA et al, 2005).

Além disso elas oferecem características únicas como por exemplo o fácil acesso, o que as tornam extremamente útil em estudos de fisiologia vascular, especialmente estudos da microcirculação e oncologia (BILLINGHAM; FERRIGAN; SILVERS, 1960; GHOSHAL; BAL, 1990;).

Hochman et al, (2003) concluiu que a dissecção é facilitada pelas paredes da bolsa serem translúcidas, podendo assim, evitar lesões de vasos e um possível contato antigênico por via sanguínea.

Mais de 60 artigos foram publicados nos quais o modelo da BJH foi usado para acompanhar o desenvolvimento do câncer oral em humanos (SHKLAR,1972; WONG; BISWAS, 1987; HUSAIN et al, 1989; CONTI, 1991; TANAKA,1995; NAGINI et al., 2009).

Ademais a BJH tem servido como experimento para novas abordagens como tratamentos preventivos e imunossupressores de tumores, Casto et al, (2013) utilizou BJH afim de testar a quimioprevenção do câncer bucal, através da alimentação por morangos liofilizados. Outros trabalhos evidenciaram diferentes utilizações para a BJH, como avaliar alguns medicamentos no pré-condicionamento isquêmico, protegendo os tecidos de lesão, preservando a microcirculação e assim

evitando doenças cardiovasculares (CONCEIÇÃO et al,2012), tratamento da mucosite que reduz a qualidade de vida, causada por quimioterapias na mucosa oral (YOSHINO et al, 2013) e até uso de Adenovírus Humano HAdV5 apoptogénicas para tratamento de cânceres orais e do pescoço (VIJAYALINGAM et al, 2014).

O epitélio da parede da bolsa é similar à pele humana, sendo denominado “pele sem folículos e glândulas” (DULING, 1973). O epitélio da bolsa apoia-se num subepitélio constituído por tecido conjuntivo areolar frouxo com ausência de vasos linfáticos, exceto na região proximal, onde se inserem as fibras do músculo retrator da bolsa (GOLDENBERG; STEINBORN, 1970). Muito tem sido demonstrado que o tecido epitelial da bolsa do hamster apresenta camadas basal, espinhosa, granular e córnea com queratinócitos, similar à epiderme e epitélio da gengiva ou palato duro humano (WHITE; GOHARI, 1982).

A técnica de modelo de corrosão vascular associada à Microscopia Eletrônica de Varredura (MEV) tem sido aplicada no estudo do padrão vascular de órgãos e tecidos normais, de processos patológicos e de estruturas em desenvolvimento (LAMETSCHWANDTNER; LAMETSCHWANDTNER; WEIGER, 1990; DERUITER et al, 1991). Os modelos vasculares desses órgãos e tecidos são obtidos pela modelagem do lúmen dos vasos com resina de baixa viscosidade, seguida pela corrosão com solução alcalina, do tecido circunjacente à resina polimerizada (WEEKES; SIMS, 1986; HODDE; STEEBER; ALBRECHT, 1990; OHTA et al, 1992; SUGIOKA; IKE, 1993; PIETTE; LAMETSCHWANDTNER, 1994; SELLISETH; SELVIG, 1995; KRONKA; WATANABE; SILVA, 2001; VERLI et al, 2007).

O modelo de corrosão vascular fornece a angioarquitetura da estrutura anatômica (AHARINEJAD; BÖCK, 1994), sendo alguns dos aspectos morfológicos observados: o arranjo tridimensional da vascularização, o diâmetro vascular, a impressão dos núcleos das células endoteliais na superfície do modelo vascular, bem como, o trajeto das arteríolas e vênulas que compõem a estrutura avaliada (HOSSLER; DOUGLAS, 2001). Sendo as análises desses modelos principalmente descritivas (KONERDING, 1991).

1.1 Objetivos

1.1.1 Objetivo geral

Analisar e descrever a histologia e a angioarquitetura da bolsa jugal de hamster sírio dourado (*Mesocricetus auratus)*.

1.1.2 Objetivos específicos

Determinar se a dissecção de réplicas vasculares pode ser realizada antes ou após a corrosão.

Análise dos espécimes em Lupa Esteroscópica.

Avaliar através da MEV de modelos de corrosão vascular, a angioarquitetura da bolsa jugal.

Verificar através da microscopia de luz o padrão de organização da mucosa da BJH.

2 Revisão de Literatura

A bolsa do hamster adulto consiste de duas regiões distintas, uma anterior e outra posterior. A porção anterior, também é chamada de proximal e inclui a abertura da bolsa que se relaciona na sua face externa com extensões do músculo bucinador (PRIDDY; BRODIE, 1948; DAVIS; FERRER; GORE, 1986). A porção posterior, também chamada de distal, é a parte mais delgada da bolsa (DULING, 1973).

A região posterior é usada frequentemente para estudos microcirculatórios, por ser uma estrutura translúcida e por ser possível o acesso direto aos microvasos considerando a possibilidade de eversão da bolsa e visualização direta (DULING, 1973; LOMBARD et al., 1982; SEGAL; DULING, 1986). O leito vascular na região posterior da bolsa tem sido considerado como vascularização similar a da pele enquanto o leito vascular que se relaciona com a região anterior é considerado como vascularização para nutrição de fibras musculares estriadas (DULING, 1973).

Os dois leitos fazem anastomose com os vasos do músculo retrator, que se insere na parede externa da bolsa em torno da região média da mesma. Com relação ao músculo retrator, conforme estudo de Grasby, Morris e Segal, (1999) a região anterior do músculo se estende ao longo da porção posterior da bolsa enquanto a região caudal deste músculo que se origina a partir da vértebra torácica é referida como região posterior do músculo.

Posteriormente With et al, (2009) determinou como função do múculo retrator, servir como um antagonista para a musculatura da parede longitudinal da bolsa da bochecha e manter a bolsa da bochecha acima da escápula quando ela está cheia de material. Além disso impede a eversão da bolsa quando seus conteúdos são ejectados. Quanto a sua localização e anatomia pode-se dizer que apresenta um formato de alça longa e fina, fugindo da fáscia dorsolombar e das três últimas vértebras torácicas em direção a bochecha.

O fluxo de sangue para a porção anterior da bolsa é fornecido principalmente a partir da artéria carótida externa através das artérias saculares superior, média e inferior. Uma quarta fonte de suprimento vascular é a artéria sacular posterior, ramo

da artéria temporal superficial, que penetra na bolsa na altura da inserção do músculo retrator (PRIDDY; BRODIE, 1948; DAVIS; FERRER; GORE, 1986).

A artéria sacular posterior ramifica-se para se anastomosar com arteríolas tanto da região anterior como posterior da bolsa e com arteríolas que nutrem a porção anterior do músculo retrator. A porção posterior da bolsa é suprida adicionalmente pela ramificação distal das artérias saculares inferior e superior que formam uma arcada que se ramifica na microvascularização terminal da bolsa (DAVIS; FERRER; GORE, 1986).

O suprimento vascular para o músculo retrator se origina da artéria retratora anterior, ramo da artéria auricular posterior, e de uma a três artérias retratoras posteriores, ramos da artéria toracodorsal (PRIDDY; BRODIE, 1948). No seu curso pelo músculo, arteríolas provenientes das respectivas artérias fonte ramificam-se e dão ramos ao longo do eixo longitudinal muscular e se anastomosam entre si.

Por sua vez, esta distribuição de artérias fornece ramos perpendiculares ao longo da bolsa para abastecer suas redes terminais de arteríolas e capilares (EMERSON; SEGAL, 1997).

Essas artérias distribuidoras também fornecem ramos perpendiculares para suprir arteríolas e rede capilar das regiões terminais do músculo retrator.

Tanto na bolsa, quanto no músculo retrator vênulas de mesma ordem de ramificação e organização usualmente acompanham arteríolas. Essas veias convergem para veias coletoras que se encontram em paralelo com as respectivas artérias nutridoras (NAKAO; SEGAL, 1995).

Ao se verificar os vasos de maior calibre, que ocorrem de forma paralela ao longo do maior eixo da parede da bolsa, evidencia-se que estes eram principalmente artérias, que se dispunham em retas, onde repetidamente ocorriam veias ao lado das mesmas. Estes vasos mantém um diâmetro constante em relação a todo o seu curso até produzirem ramos ou anastomose (DE OLIVEIRA et al, 2009).

Tem sido demonstrado que o tecido conjuntivo subepitelial da bolsa do hamster é um “Local de Privilégio Imunológico” natural (COHEN, 1961; KAPLAN; STREILEIN, 1974). Conceitualmente, um local imunologicamente privilegiado é o resultado da ausência ou deficiência de uma via anatômica aferente adequada para drenar o material antigênico para uma estação regional linfática, que reconhecerá a

presença de antígenos, começando assim uma resposta imune (BILLINGHAM; FERRIGAN; SILVERS, 1960).

Cohen (1961), estudando na bolsa do hamster o processo de integração de enxerto de pele de coelhos concluiu que os subepitélios das bolsas são, do ponto de vista imunológico, independentes entre si. Os eventos locais que ocorrem em uma bolsa, não tiveram repercussão na bolsa contralateral.

Na literatura também são citados trabalhos onde foi utilizada a bolsa jugal para enxertar tecidos de patologias benignas e neoplasias malignas cutâneas, a fim de estudar a fisiopatologia e tratamento dessas doenças (WOLF; HUBLER, 1975; DUFOUR et al, 1980).

O estudo realizado por Giunta, Schwartz e Antoniadisl, (1985) indica existir uma drenagem linfática retardada das bolsas das bochechas para os gânglios submandibulares mediada por macrófagos. Porém Handler e Shepro (1968) e Barker e Billingham (1977) relataram a não-existência de drenagem linfática no interior a bolsa jugal.

As bolsas apresentam inervação sensorial e autônoma para os vasos e também para o músculo retrator. Presumivelmente estas fibras nervosas simpáticas estão associadas às artérias e arteríolas nutridoras que regulam o fluxo de sangue para as fibras do músculo estriado (músculo retrator) ou dispostas na porção anterior da bolsa relacionadas com as artérias saculares superior, média e inferior. Contudo estes nervos estão ausentes na região posterior da bolsa que é desprovida de músculo. Fibras nervosas autonômicas vasodilatadoras foram associadas com artérias saculares e arteríolas proximais que alimentam a bolsa, mas não como aquelas artérias do músculo retrator ou região posterior da bolsa (GRASBY; MORRIS; SEGAL, 1999).

3 Materiais e Métodos

3.1 Delineamento da pesquisa

A pesquisa foi realizada sob o paradigma qualitativo, em uma abordagem descritiva relacional.

3.2 Amostragem

Foram utilizadas doze bolsas jugais de seis hamsters, provenientes dos projetos: 1) Avaliação qualitativa pelos métodos de microscopia de luz e microscopia eletrônica da angioarquitetura da bolsa jugal de hamster sirio dourado (*Mesocricetus auratus*) jovens e com tumor experimentalmente induzido e 2) Análise morfométrica do efeito do bevacizumab na angioarquitetura de células escamosas quimicamente induzido em bolsa jugal de Hamster Sírio.

Considerando as condutas éticas vigentes, os seguintes protocolos de pesquisa foram submetidos à apreciação e aprovação pela Comissão Científica e de Ética da Faculdade de Biociências e de Medicina da Pontifícia Universidade Católica do Rio Grande do Sul (PUCRS).

1) Avaliação qualitativa pelos métodos de microscopia de luz e microscopia eletrônica da angioarquitetura da bolsa jugal de hamster sirio dourado (Mesocricetus auratus) jovens e com tumor experimentalmente induzido. Aprovado em 05/08/08 pelo CEUA PUCRS, registro 08/00022. - Anexo A.

2) Análise morfométrica do efeito do bevacizumab na angioarquitetura de células escamosas quimicamente induzido em bolsa jugal de Hamster Sírio. Aprovado em 10/03/2011 pelo CEUA PUCRS, registro 10/00215 – Anexo B.

3.3 Análise descritiva dos espécimes

A análise descritiva das micrografias eletrônicas das bolsas jugais foi realizada segundo (KONERDING, 1991).

Aspectos que foram analisados: padrão de organização da trama, identificação do tipo de vaso sanguíneo (capilar, artéria, veia), estruturas individuais como esfincteres, bifurcações e anastomoses.

3.3.1 Análise das bolsa jugais em Lupa Esteroscópica

Foram destinadas quatro amostras ao estudo em lupa esteroscópica Zeisss. As imagens analisadas foram obtidas utilizando um sistema de captura Color CCD CAMERA TMC- 7DSP, PULNiX America, Inc. Sunnyvale, CA, USA.

3.3.2 Análise da angioarquitetura das bolsas jugais em MEV

O estudo da angioarquitetura da bolsa jugal foi a partir da análise das micrografias de quatro bolsas. Os espécimes foram analisados no Centro de Microscopia e Microanálise (CEMM) da PUCRS em microscópio eletrônico de varredura Philips XL 30 (Eindhoven, Holanda) com poder de resolução de 3,5nm e aumentos padronizados que forneçam uma ideia geral do padrão vascular e aumentos maiores sucessivos. Grandes aumentos foram utilizados para detalhamento de estruturas morfológicas. A tensão de aceleração de elétrons será estabelecida a fim de proporcionar as melhores imagens.

A documentação das imagens dos modelos vasculares das espécimes foi registrada em arquivos TIFF (Tagged Image File Format).

3.3.3 Análise histológica das bolsas jugais em microscopia de luz

Das quatro amostras destinadas ao estudo em microscópio de luz foram obtidas imagens utilizando uma lente objectiva de 100X, da qual resultarão imagens de cada bolsa usando o microscópio de luz Eclipse E200 (Nikon, Tokyo, Japão) ligado à câmara digital Moticam 5 (Motic Inc., China).

4 Resultados

4.1 Microscopia de Luz (ML)

Todos os espécimes tiveram uma aparência similar quando se tratando da histologia da BJH. A parede da bolsa não apresenta glândulas e se mostrou composta por três túnicas ou camadas distintas (figura 1):

- Túnica Mucosa – epitélio de revestimento e lâmina própria
- Túnica Muscular – músculo estriado
- Túnica Adventícia - tecido conjuntivo frouxo.

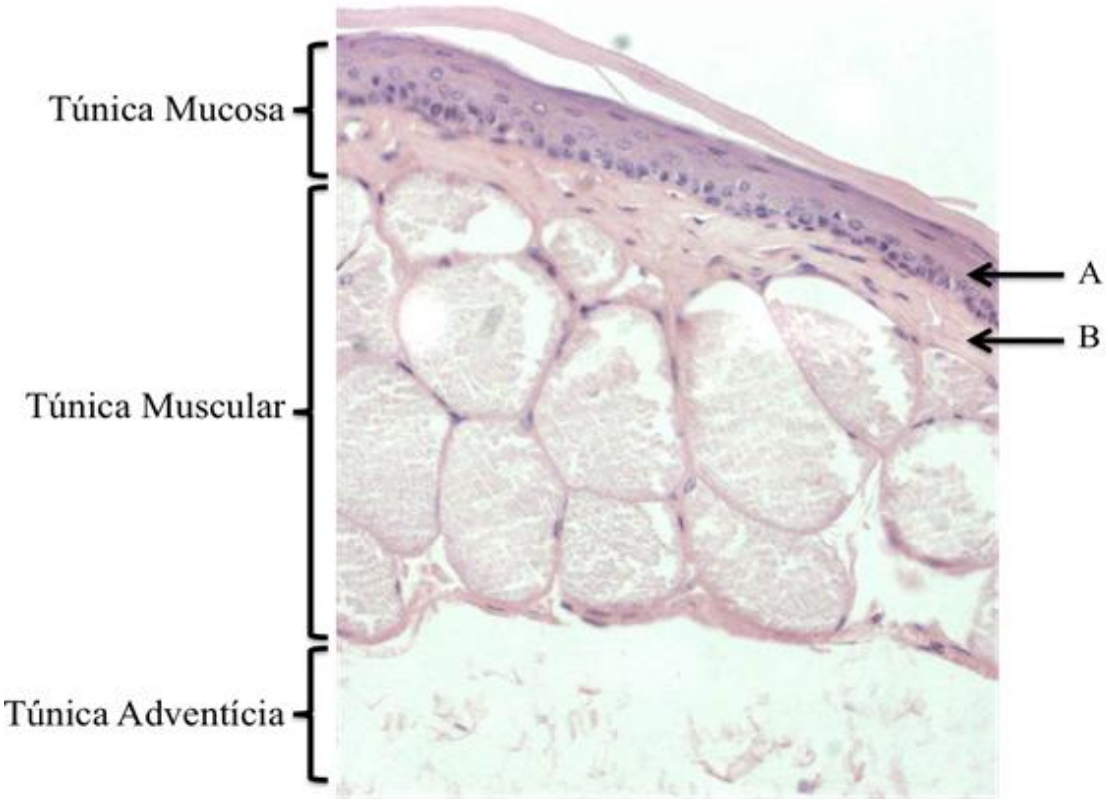

Figura 1 – Corte tranversal da BJH. Microscopia de luz da BJH, destacando o epitélio pavimentoso ortoqueratinisado (A), o tecido conjuntivo denso (B) e as três túnicas que formam a parede da bolsa (ML - 100x).

4.1.1 Túnica Mucosa

O revestimento epitelial é do tipo estratificado pavimentoso ortoqueratinizado e é contínuo com o epitélio do vestíbulo bucal. O epitélio apresenta as camadas: basal, espinhosa, granular e córnea. O número de camadas de células do epitélio pode variar, porém em geral o epitélio é delgado e a forma de distribuição das células é característica de um epitélio protetor. O perfil das células varia desde a base até a superfície livre. A camada mais próxima da membrana basal está composta por células cilíndricas ou cubóides, basófilas ordenadas em uma fileira definida formando a camada basal. Esta camada é também chamada de germinativa, apresentando intensa atividade mitótica. Logo seguem duas ou três camadas de células poliédricas irregulares com núcleo central e geralmente são maiores que as células da camada basal constituindo a camada espinhosa. Nessa camada as mitoses são menos frequentes. As duas camadas basal e espinhosa são responsáveis pela renovação do epitélio, à medida que as células se aproximam da superfície livre tornam-se mais planas com o longo eixo paralelo a superfície do epitélio adquirindo a característica de células pavimentosas. Entre estas as mais superficiais apresentam grânulos constituindo a camada granulosa característica de epitélios ortoqueratinizados. Na superfície externa as células mais próximas à luz do órgão perdem seus núcleos. O seu citoplasma fica preenchido por queratina, as células ficam menores, sugerindo ter havido perda de água. Estas células desprovidas de núcleo na superfície do epitélio apresentam-se como verdadeiras placas córneas compondo a camada córnea do epitélio.

A lâmina própria é constituída basicamente por tecido conjuntivo denso (subepitélio) e não forma papilas. Apresenta alta concentração de fibras colágenas e as células frequentemente observadas são os fibroblastos e fibrócitos. Foram observados feixes de fibras colágenas que se entrelaçam com alguns fibrócitos, porém outras células, como por exemplo, as de origem linfocítica não foram encontradas entre os feixes de colágeno. Foram observados poucos capilares sangüíneos e ausência de vasos linfáticos.

Além da ausência de anexos (glândulas, folículos pilosos), a mucosa da bolsa jugal do hamster é também desprovida de pigmentação.

4.1.2 Túnica muscular

A túnica muscular tem espessura variada e é formada por tecido muscular estriado com orientação preferencialmente paralela ao longo eixo da bolsa jugal. Algumas fibras foram encontradas com inserção perpendicular à mucosa da bolsa, terminando no tecido conjuntivo denso sub-epitelial, na região onde se insere o músculo retrator. Os seus feixes são permeados por tecido conjuntivo frouxo onde se encontram capilares sanguíneos e linfáticos. Um *stratum vascularis* está localizado entre a túnica muscular e a túnica adventícia (figura 2).

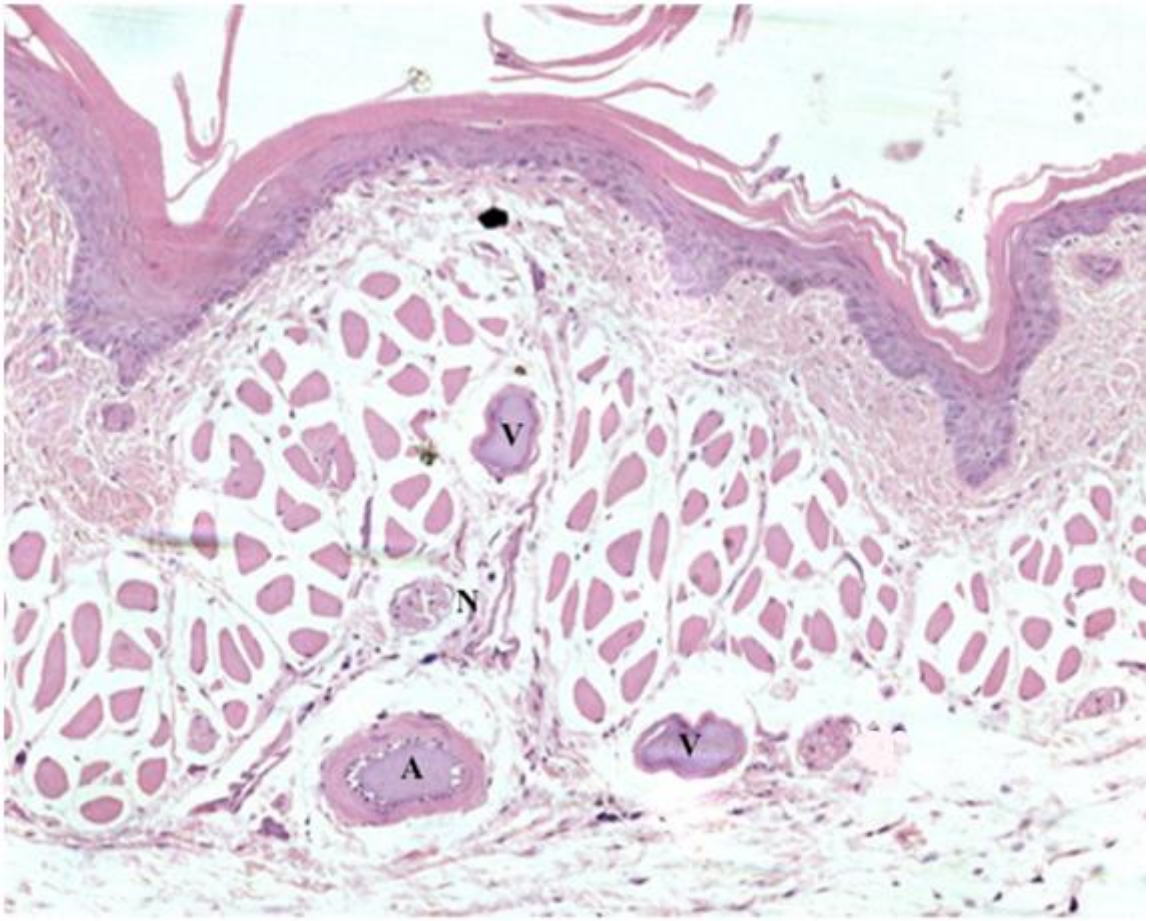

Figura 2 – Corte transversal da BJH. Presença do *stratum vascularis* entre a túnica muscular e a túnica adventícia. Artéria (A) e veia (V). (M.L. - 100X).

4.1.3 Túnica adventícia

Esta túnica apresenta-se constituída por tecido conjuntivo frouxo que cobre a túnica muscular. Nesta túnica foram observados vasos sanguíneos como arteríolas, vênulas e capilares. Não foi visível na BJH tecido linfático difuso ou nodular.

4.1.4 Tecido conjuntivo / vasos sangüíneos

Com base na observação microscópica foi possível perceber que o estroma de tecido conjuntivo pode ser dividido em duas regiões distintas: o tecido conjuntivo que se localiza junto à parede de vasos sanguíneos e o conjuntivo distante da parede destes vasos.

O conjuntivo junto à parede do vaso se apresenta de forma mais densa do que o conjuntivo mais distante. Ambos contêm fibras orientadas circular e longitudinalmente. As fibras circulares parecem ser em maior número, delimitando a parede do vaso. Alguns feixes de fibras colágenas seguem as arteríolas, vênulas através do estroma.

A BJH pôde ser dividida em duas porções de acordo com as túnicas que formaram a sua parede. A porção que compreendeu os dois terços mais proximais desse órgão, denominada anterior, foi composta por três túnicas distintas: mucosa, muscular e adventícia (Figura 3). A túnica mucosa foi constituída por um epitélio

estratificado pavimentos ortoqueratinizado, seguido de uma delgada lâmina própria de tecido conjuntivo denso, sem papilas. Esse tecido conjuntivo apresentou alta concentração de fibras colágenas, sendo os fibroblastos e os fibrócitos as células mais frequentemente identificadas. A irrigação foi feita através de uma rede de delicados capilares, os quais eram restritos ao tecido conjuntivo denso. Não foram identificados vasos linfáticos, anexos (glândulas, folículos pilosos) e pigmentação.

A porção mais distal, a qual compreendeu o terço final do órgão, teve suas paredes formadas apenas por duas túnicas: mucosa e adventícia (Figura 4). A túnica muscular era composta por tecido muscular estriado esquelético, apresentando fibras orientadas longitudinalmente ao maior eixo da bolsa, ou seja, em direção crânio-caudal. Essa camada apresentava uma pequena espessura, correspondendo ao tamanho de três a cinco células musculares empilhadas.

As fibras musculares eram permeadas por um tecido conjuntivo frouxo delgado, onde se encontravam os capilares responsáveis pela irrigação dessas células. Esses capilares foram oriundos de arteríolas e de vênulas presentes nos septos de tecido conjuntivo que separavam os feixes de fibras musculares. Na porção média da bolsa, foi encontrada a inserção de um grande feixe de fibras musculares perpendicular à mucosa da bolsa, correspondendo à zona de inserção do músculo retrator.

A túnica adventícia era formada por tecido conjuntiva frouxo justa posto à túnica muscular. Nessa túnica puderam ser visualizadas artérias e veias de médio e pequeno calibre, bem como arteríolas. Os vasos correlatos foram vistos paralelamente, sendo de fácil identificação e comparação. As artérias de médio calibre ramificaram-se e originaram as artérias de pequeno calibre, as quais penetraram na túnica muscular, dando origem aos vasos da túnica muscular. Foi possível identificar válvulas venosas em veias de pequeno e de médio calibre. Os capilares eram escassos e difíceis de serem visualizados. Não foram identificados vasos linfáticos nessa túnica.

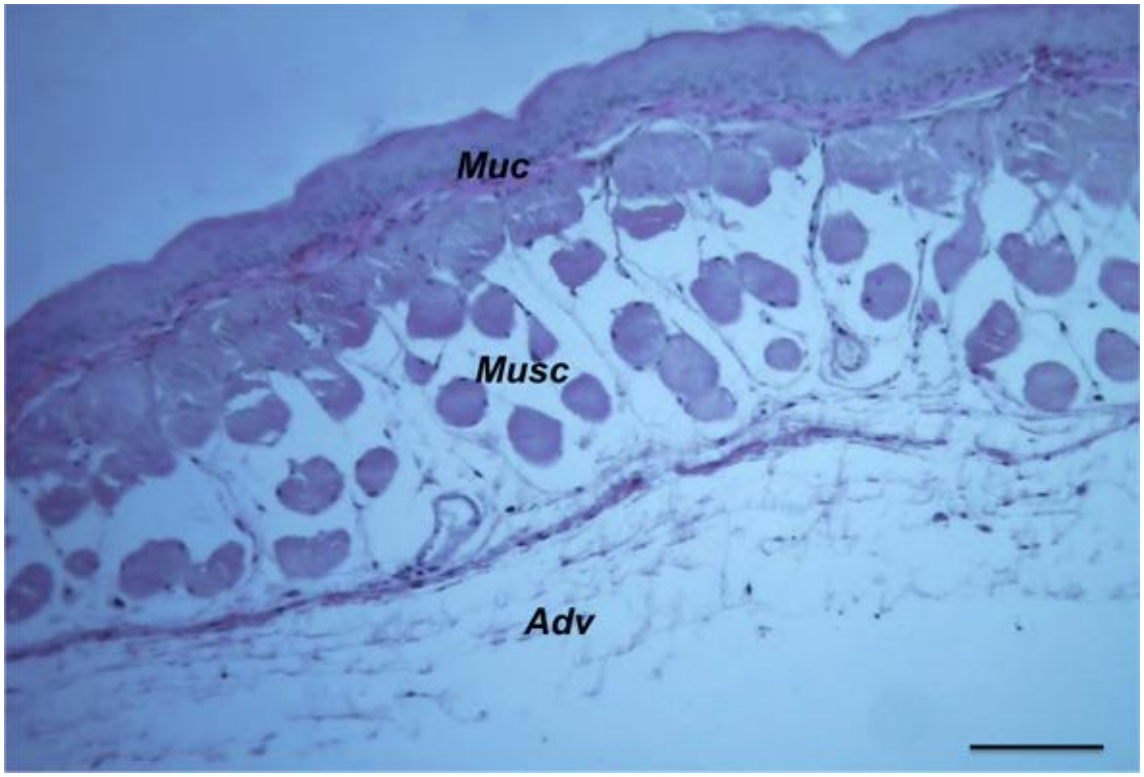

Figura 3. Seção histológica da porção anterior de uma BJH. Observe que a parede dessa porção é composta pela túnica mucosa (Muc), muscular (Musc) e adventícia (Adv). (M.L. - 100X); Barra de escala – 200µm.

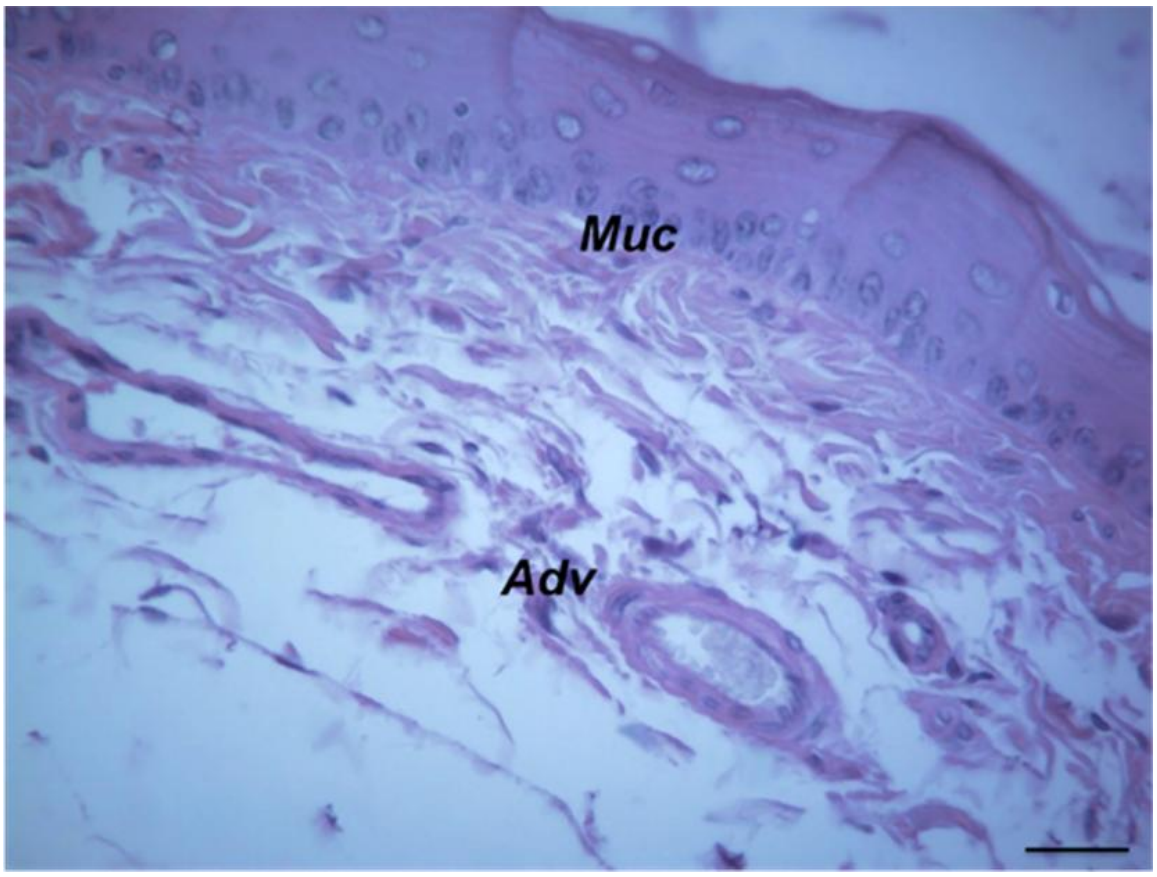

Figura 4. Seção histológica da porção posterior de uma BJH. Observe que a parede dessa porção é composta pela túnica mucosa (Muc) e pela túnica adventícia (Adv). (M.L. - 100X); Barra de escala – 200µm.

4.2 Análise dos espécimes em Lupa Estereoscópica

A observação inicial em estereomicroscopia da face lateral das cabeças dos espécimes permitiu identificar a localização anatômica das bolsas que se estendem, sob a pele, da extremidade posterior da comissura labial até aproximadamente ao nível da escápula (figura 5 e 6). A remoção de uma trama delgada de vasos que recobria as bolsas jugais não causou nenhum dano à esses órgãos. Na face lateral esquerda dos animais, essa rede de vasos apresentou-se escassa, ou inexistente. Na maior parte das amostras, essa rede foi apenas parcialmente identificada (Figura 7).

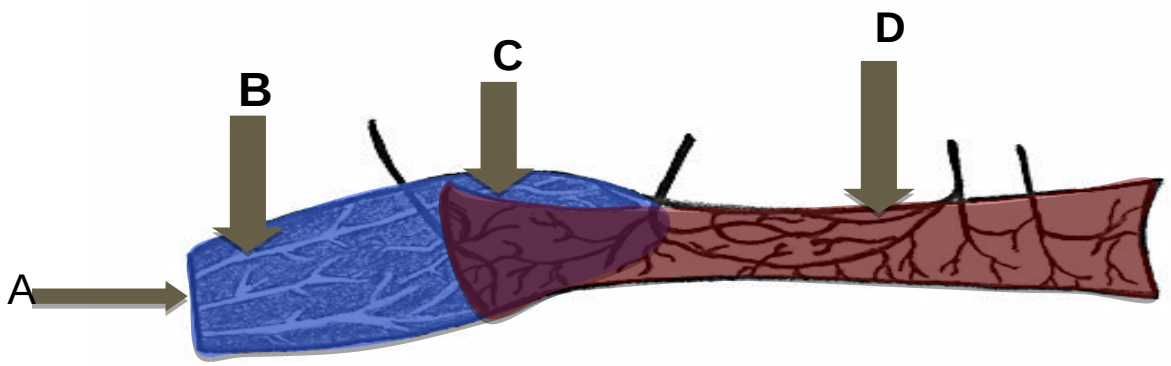

Figura 5. Representação adaptada de Grasby, Morris e Segal (1999), na qual estão representadas as partes da BJH. Onde (**A**) representa a comissura labial do animal, (**B**) a região anterior da BJH, (**C**) a região posterior da BJH onde se insere (**D**) que é o músculo retrator.



Figura 6. Molde do crânio do hamster após a corrosão. Encontra-se delimitada a área da bolsa jugal, que corresponde, desde a comissura labial até á altura da escapula do animal na parte dorsal.

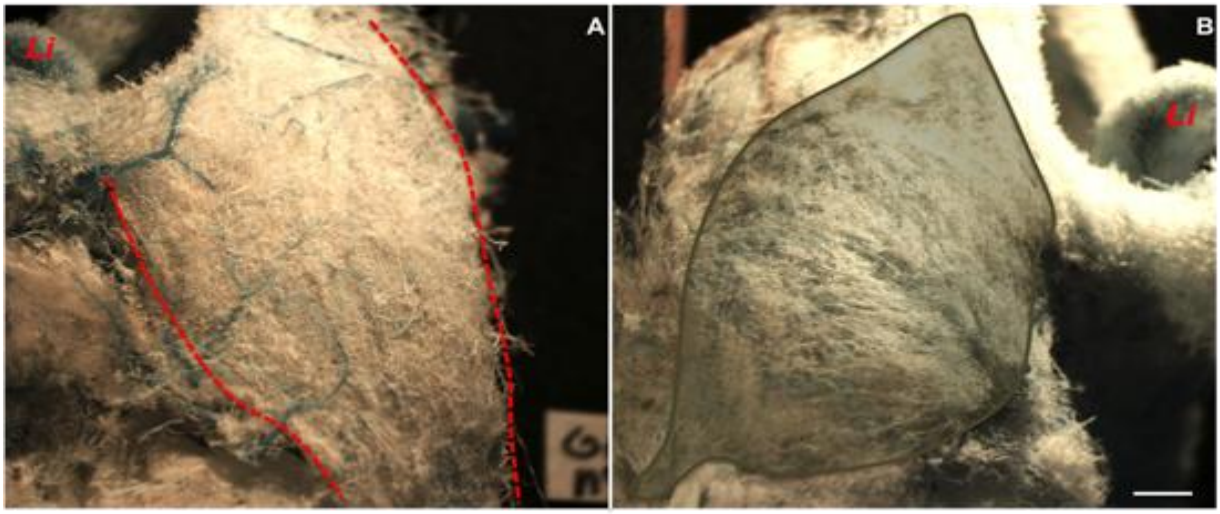

Figura 7. Rede de vasos localizados sobre as bolsas jugais em réplicas vascular. Observe, em A, as delimitações da BJH (linha tracejada). Em B, o sombreado sugere a localização da BJH. Li: língua. Barra de escala: 2mm

Os moldes vasculares das BJH apresentaram uma superfície plana e uma forma alongada, ligeiramente triangular. A análise da face externa dessas bolsas permitiu a identificação de duas regiões de padrões vasculares distintos: uma anterior e outra posterior (Figura 8 A). As análises em lupa estereoscópica evidenciaram que a região anterior se iniciava na comissura labial do animal e

estendia-se distalmente, compreendendo dois terços do órgão. A análise dessa primeira região revelou uma trama vascular composta, predominantemente, de vasos alongados e paralelos ao maior eixo da bolsa. Porém, no terço mais distal da bolsa, foi observada uma trama vascular sem orientação definida (Figura 8 B –C).



Figura 8. Zona anterior e posterior das BJH. Em (A), observe a face lateral de um molde de corrosão de BJH. A porção anterior está demarcada pela linha tracejada vermelha e a porção posterior pela linha tracejada amarela. Em (B), maior magnificação da região anterior, evidenciando vasos paralelos ao maior eixo da bolsa. Em (C), maior magnificação da região posterior, mostrando uma trama vascular sem orientação. Barra de escala: 2mm.

A análise por lupa também permitiu avaliar o diâmetro dos vasos da bolsa através da comparação entre os diferentes componentes da trama vascular e da coloração apresentada pela resina empregada na técnica. As BJH de todos os grupos foram compostas por alguns vasos de grande calibre, de coloração mais intensa, os quais percorriam longitudinalmente o maior eixo da bolsa. Já os vasos de menor calibre apresentaram tonalidades muito claras, frequentemente não possuindo nenhuma pigmentação, ou seja, brancos. Esses vasos fracamente pigmentados foram responsáveis pela formação da maior parte da malha vascular do órgão (Figura 8 A). Em contrapartida, os vasos do músculo retrator das bolsas eram pouco evidentes, mas puderam ser evidenciados e esquematizados (figura 9).

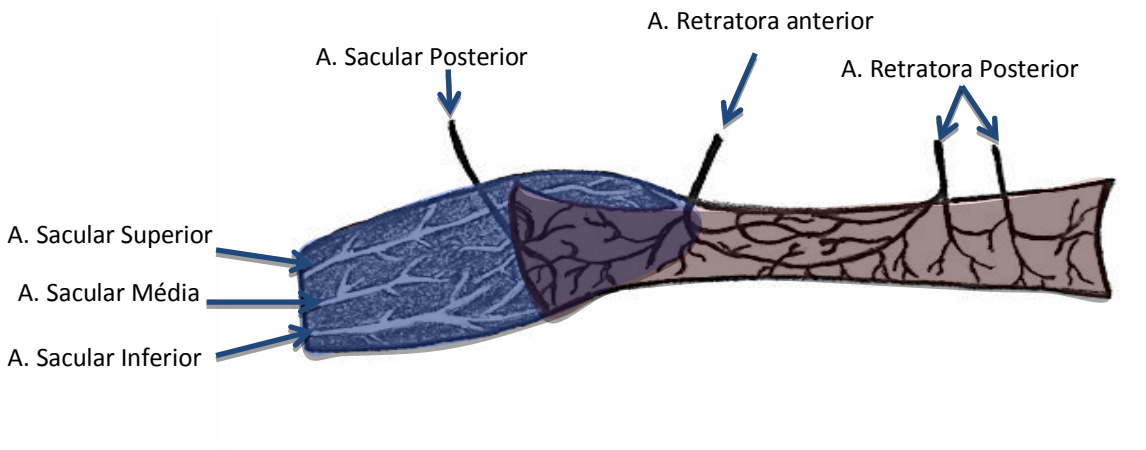

Figura 9. Representação adaptada de Grasby, Morris e Segal (1999), na qual especifica a vascularização na BJH e no seu músculo retrator, delimitando a extensão e localização do vaso.

4.3 MEV

Os vasos arteriais puderam ser diferenciados dos vasos venosos de acordo com as características dos modelos das marcas nucleares e também pela aparência geral que estes dois tipos de vasos revelaram (VERLI, et al, 2007). Capilares também puderam ser identificados pelo seu diâmetro (LAMETSCHWANDTNER; LAMETSCHWANDTNER; WEIGER, 1990). Além da distinção básica entre os dois tipos de vasos uma série de estruturas individuais presentes nos vasos também puderam ser replicadas e identificadas como: esfíncteres, bifurcações, anastomoses.

4.3.1 Vasos arteriais

Nos moldes dos vasos arteriais foi possível reconhecer impressões dos núcleos das células endoteliais com aspecto fusiforme (LAMETSCHWANDTNER; LAMETSCHWANDTNER; WEIGER, 1990), tendo o seu o seu maior eixo orientado paralelamente ao longo eixo do vaso (figura 10). As bifurcações presentes apresentaram distribuição em forma de “Y” e característica distribuição em dois vasos chamados artérias filhas, sendo uma delas mais calibrosa.

4.3.2 Vasos venosos

Nos moldes das veias as impressões dos núcleos das células endoteliais tem formato arredondado ou ovalado (LAMETSCHWANDTNER; LAMETSCHWANDTNER; WEIGER, 1990) e não apresentaram orientação especifica no que diz respeito ao eixo longitudinal do vaso (figura 10).

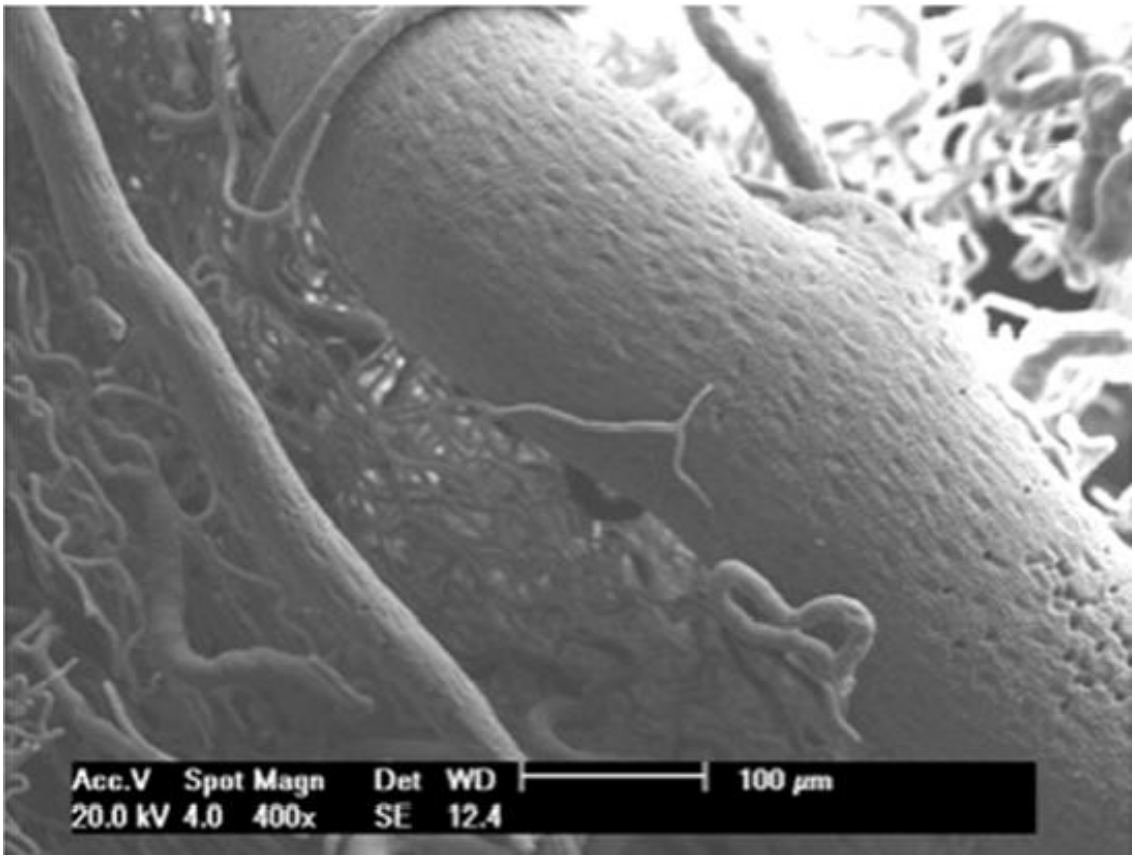

Figura 10 - MEV de um molde vascular da BJH revelando a presença de um vaso arterial à esquerda com impressões fusiformes dos núcleos endoteliais e um vaso venoso à direita com impressões ovaladas dos núcleos endoteliais (400x).

4.3.3 Análise da angioarquitetura em MEV

A análise descritiva das réplicas vasculares de corrosão demonstrou que as BJH compartilhavam das mesmas características em sua microangioarquitetura, associado à ausência de alterações vasculares morfológicas indicativas de proliferação vascular. Devido a esses achados, os resultados obtidos por MEV dessas réplicas foram agrupados neste subitem único.

Inicialmente, os vasos apresentaram diâmetros regulares ao longo de seu curso, assim como paredes lisas. As suas superfícies estavam livres de dilatações saculares e de constrições. Outros sinais de proliferação vascular, como *sproutings* ou pilares intussusceptivos, não foram encontrados nessas amostras.

As imagens de coxins intra-arteriais e válvulas venosas bicúspides foram, frequentemente, detectadas em vasos de grande e médio calibre. Os coxins posicionavam-se nos pontos de bifurcação das artérias; já as válvulas se localizavam na região de fusão dos vasos venosos (Figura 11).

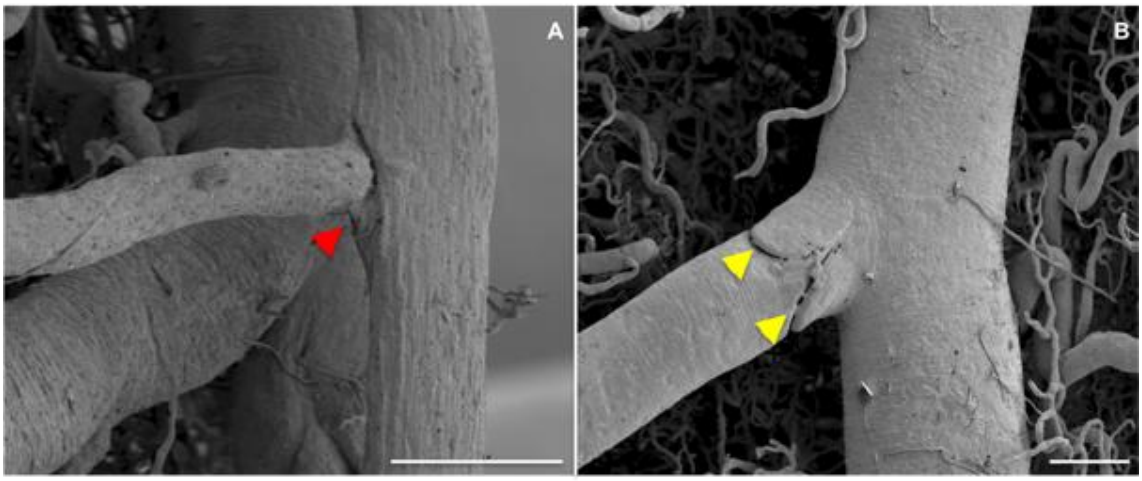

Figura 11. Coxim intra-arterial (cabeça das seta vermelha em A) e válvula venosas bicúspide (cabeças das setas amarelas em B) em moldes de corrosão de uma BJH. MEV; Barra de escala 100µm.

As artérias, veias e os capilares foram facilmente diferenciados entre si devido a suas características morfológicas típicas, transcritas nos moldes de corrosão vascular, tais como forma e orientação das impressões nucleares das células endoteliais, impressão de células musculares lisas da parede dos vasos e padrão de ramificação.

O estudo das réplicas das bolsas jugais inteiras e de suas respectivas criosecções, demonstrou a existência de duas camadas vasculares bem definidas: uma externa, denominada de adluminal; outra em contato com a luz do órgão, denominada de luminal.

Os vasos da camada adluminal apresentaram dois tipos de estrutura tridimensional: (1) uma rede vascular homogênea em seus dois terços anteriores, característica da irrigação de músculo estriado esquelético; (2) uma malha vascular enovelada em seu terço mais posterior (Figura 12).



Figura 12. Face lateral de uma réplica vascular de uma BJH. Observe a forma cônica do órgão e note as diferenças na angioarquitetura entre região anterior e posterior da camada adluminal da bolsa. A linha tracejada amarela demarca o limite entre essas duas regiões, a linha tracejada vermelha identifica a comissura labial e os asteriscos sinalizam as pontes condutivas. MEV, Barra de escala: 2mm.

O padrão de angioarquitetura identificado na porção anterior desses moldes apresentava vasos arteriais e venosos homólogos de grande calibre, dispostos em paralelo, com um curso predominantemente retilíneo. Os vasos arteriais ramificavam-se de acordo com a hierarquia vascular, os quais se dividiam pelo menos sete vezes antes de originar capilares (Figura 13).

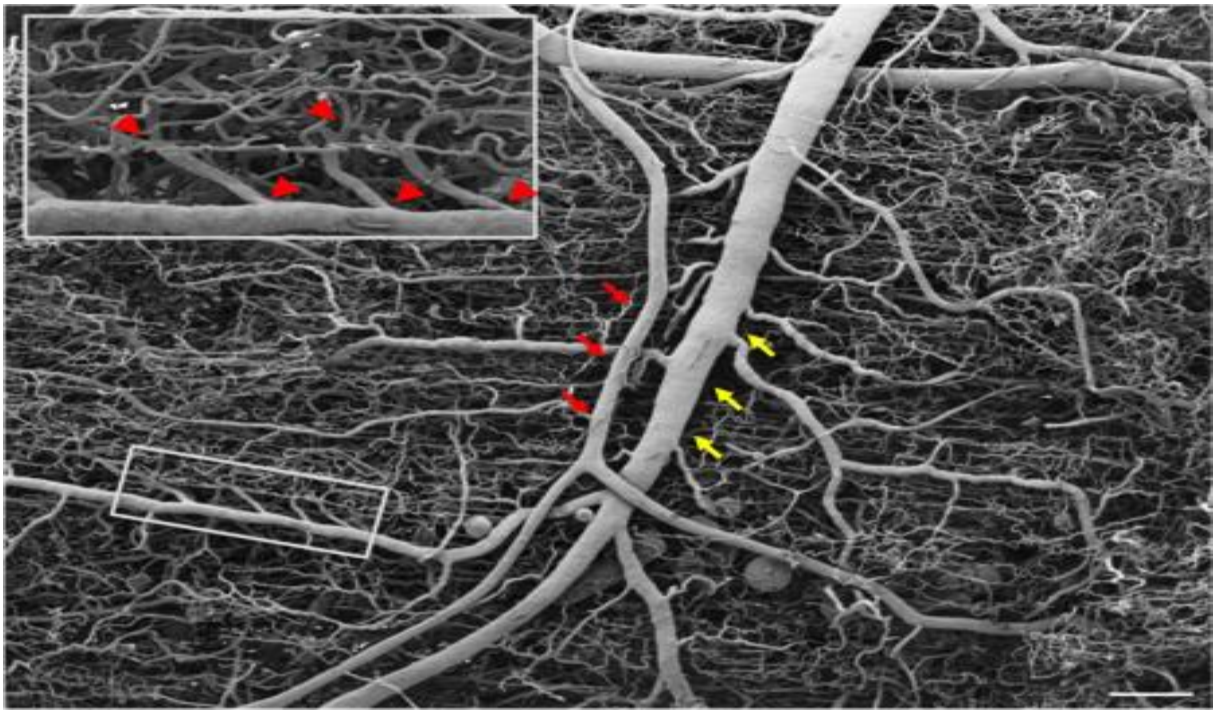

Figura 13. Região anterior da camada adluminal de uma BJH. Observe que os vasos arteriais (setas vermelhas) e venosos (setas amarelas) homólogos possuem um curso retilíneo. A caixa em maior aumento demonstra os capilares, os quais apresentam um trajeto ondulado e posicionam-se paralelamente entre si. Observe também a fusão dos capilares para a formação de vênulas (cabeças das setas). MEV; Barra de escala: 200µm.

Os capilares apresentavam um curso ligeiramente sinuoso, posicionando-se paralelamente entre si e percorrendo um trajeto longitudinal ao longo do maior eixo da bolsa. Esses vasos uniram-se para a formação de vênulas, as quais, por sua vez, se fundiram perpendicularmente a vasos venosos de maior calibre, dando origem às veias.

O terço distal da camada superficial desses réplicas de corrosão foi formado por arteríolas, vênulas e capilares enovelados, os quais circundavam a terminação em fundo cego do órgão. Esses vasos não apresentavam orientação definida, entretanto a hierarquia vascular mantinha-se preservada (Figura 14).

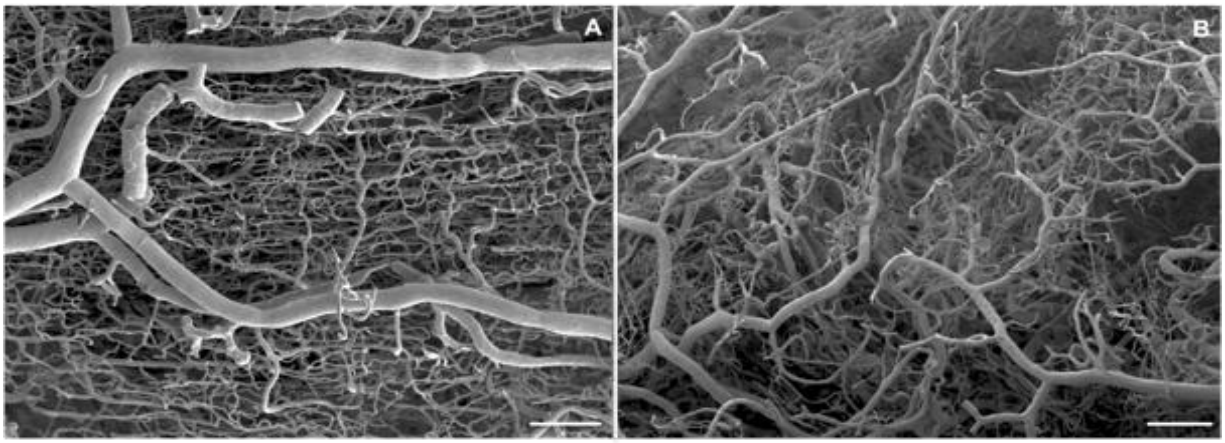

Figura 14. Região anterior (A) e posterior (B) da camada vascular adluminal de uma BJH. Observe que a porção anterior (A) apresenta um arranjo vascular bem determinado, quando comparado os vasos da porção posterior (B). MEV; Barras de escala: 200µm

A camada luminal das BJH foi formada por um plexo capilar frouxo e homogêneo. Esses capilares formavam uma malha que recobria a superfície interna do órgão, sendo conectados entre si por diversos pontos de anastomose. Os vasos dessa camada foram originados daqueles localizados na camada adluminal, os quais puderam ser observados posteriormente a essa rede capilar nas imagens das crioseções das bolsas (Figura 15).



Figura 15. Camada vascular adluminal (Ad) e luminal (Lum) de uma BJH. Observe a presença de vasos de grande calibre na camada adluminal, contrapondo-se ao plexo capilar delgado na camada luminal. O quadro mostra, em maior aumento, a trama da camada luminal, onde os círculos vermelhos indicam pontos de anastomose entre os capilares. O molde dessa imagem foi seccionado longitudinalmente e a camada adluminal parcialmente removida (linha pontilhada), a fim de expor a luz do órgão. MEV; Barra de escala: 1mm.

5 Discussão

Segundo Lametschwandtner, Lametschwandtner e Weiger (1990) a dissecção de réplicas vasculares pode ser realizada antes, durante ou após a corrosão. Em um estudo prévio, De Oliveira et al, (2009) realizaram a dissecção das bolsas anteriormente ao processo de corrosão, obtendo informações restritas à vasculatura das bolsas. Nesse estudo, foi possível observar que a dissecação das amostras, após o processo de corrosão, possibilitou uma compreensão mais ampla da vascularização das bolsas através da identificação de conexões vasculares e das relações anatômicas entre a bolsa jugal e os tecidos adjacentes.

Durante a observação das réplicas vasculares, foi constatado que a face lateral das amostras estava recoberta por uma camada de vasos que não apresentava conexões com as bolsas, podendo ser removida sem causar danos aos moldes desse órgão. Os estudos sobre a vascularização macroscópica da bolsa, realizados por Priddy e Brodie (1948), revelaram que as principais conexões vasculares desse órgão se localizam na comissura labial, na face medial e no seu músculo retrator. Dessa forma, pode-se sugerir que essa camada de vasos encontrados sobre as bolsas pertencia à rede vascular da pele da face do animal.

Além disso, a malha vascular que recobria as réplicas das bolsas era irregular, apresentando diversas falhas no preenchimento dos vasos. Aharinejad e Lametschwandtner (1992) relatam que a injeção de resina através dos grandes vasos do coração, assim como o realizado no presente estudo, torna quase improvável a possibilidade da moldagem completa de todos os tecidos em um animal. Os autores referem que o sistema circulatório dos vertebrados apresenta zonas com diferentes pressões intravasculares e fluxo sanguíneo, causando um desvio de resina para as zonas de menor resistência e para as mais próximas ao local de fixação da cânula. Assim, a injeção através da aorta ascendente poderia ter sido uma das causas da falha na moldagem da rede vascular da pele do animal.

A angioarquitetura das bolsas estudadas foram caracterizadas por sua homogeneidade e regularidade, sendo compatíveis com órgãos em estado fisiológico.

Buckley, Schneider e Cundall (2007) consideram a bolsa jugal do hamster como um órgão relacionado essencialmente ao armazenamento de alimentos, não apresentando atividade metabólica, tais como digestão, absorção ou outros processos enzimáticos. A ausência de tais processos está relacionada com a carência de capilares fenestrados e com a função desse órgão.

A BJH é um órgão peculiar e único por sua localização quase extra corpórea com fácil acesso e possibilidade de eversão, além de ser uma estrutura dupla, bilateral o que proporciona um controle contra lateral em diferentes tipos de experimento.

O aspecto translúcido da parede da bolsa facilita o exame a olho nú e também permite distinguir o leito vascular mais calibroso ou lesões estruturais causadas por alimentos ou outros elementos que o animal introduza na bolsa.

No presente estudo a análise histológica da bolsa possibilitou confirmar que a bolsa jugal é revestida por um epitélio estratificado pavimento ortoqueratinizado com uma lâmina própria de tecido conjuntivo denso onde não ocorre a formação de papilas (FULTON; JACKSON; LUTZ, 1947; PRIDDY; BRODIE, 1948).

O fato de a lâmina própria ser constituída por tecido conjuntivo denso é um achado diferente do convencional, uma vez que, em geral, tecidos conjuntivos adjacentes a epitélios tem por finalidade nutrir estes epitélios. Para realizar esta função a lâmina própria costuma ser constituída por tecido conjuntivo frouxo, onde há melhor possibilidade de trânsito. Se for levado em conta que o epitélio que reveste a bolsa jugal é estratificado, este fato é ainda mais incomum. A explicação para a presença de uma densa lâmina própria composta por muitas fibras colágenas reside no fato que esta estrutura poderia constituir uma barreira anatômica, dificultando o reconhecimento de antígenos e a mobilização de resposta, o que justificaria sua capacidade de manter enxertos de tecidos normais e malignos por longos períodos (ao redor de 85 dias) sem evidencia de rejeição (REED; MANNING; RUDBACH, 1973). Esta “barreira física” seria mais um fator além dos já citados na literatura a corroborar com os achados de Billingham, Ferrigan e Silvers, (1960) e de Billingham e Silvers (1964) que alegaram serem as bolsas jugais de hamster locais imunologicamente privilegiados e adicionalmente Handler e Shepro (1968) e Barker

e Billingham (1977) relataram não terem encontrado drenagem linfática no interior da bolsa jugal.

Além do anteriormente mencionado, não foi observado tecido linfático na parede da bolsa jugal, de acordo com as conclusões de Giunta, Schwartz e Antoniadisl, (1985). Esses autores relataram a presença dos macrófagos no tecido conjuntivo entre os septos de músculo da túnica muscular. No presente estudo estes macrófagos também foram encontrados. Segundo aqueles autores eles poderiam estar mediando a drenagem de partículas em suspensão para os gânglios linfáticos mandibulares. Considerando sua localização, a função dos macrófagos seria remover quaisquer partículas estranhas, mas os autores presumem que eles não seriam capazes de migrar através da compacta lâmina própria para realizar esta função. Com isto os autores mencionados concluem que a alta densidade do tecido conjuntivo sub-epitelial – lâmina própria torna praticamente impossível a drenagem linfática.

Os resultados do presente estudo confirmam o relatado por Giunta, Schwartz e Antoniadisl, (1985) considerando que devido à densidade da lâmina própria, ocorra uma dificuldade de mobilidade das células do sistema linfático (leucócitos) e também das células tumorais. Esta característica morfológica poderia interferir no acolhimento da resposta imune a quaisquer antígenos ou corpos estranhos que entrarem em contacto com a bolsa.

Por sua semelhança em vários aspectos, com a mucosa bucal humana afigura-se que a bolsa jugal do hamster pode ser extremamente útil em uma variedade de experimentos envolvendo indução química de tumores. Segundo Duling (1973) a ultra-estrutura do epitélio que reveste a bolsa é semelhante à da epiderme humana porém sem a presença de folículos pilosos ou glândulas. Segundo White e Gohari (1982) e Whittle et al, (1997) a mucosa jugal é semelhante ao epitélio da gengiva ou palato duro de humanos. As considerações dos autores em pauta são verdadeiras quanto ao tipo de epitélio, porém a espessura do epitélio da mucosa jugal sempre mostrou-se bem menor que qualquer das zonas de revestimento da mucosa bucal humana.

Apesar das semelhanças com a mucosa bucal humana a BJH apresenta uma peculiaridade em relação ao tecido conjuntivo que compõem a lâmina própria e o conjuntivo que está localizado junto à parede externa dos vasos sangüíneos. Ambos são do tipo denso, formados por alta concentração de fibras colágenas. Este tipo de

conjuntivo é caracterizado pelo aumento de fibras colágenas em sua composição e uma menor concentração de substância fundamental amorfa (SFA) e células. A diminuição da SFA, que é um composto hidratado e viscoso, sugere uma maior dificuldade no trânsito de moléculas e células no tecido, dificultando o reconhecimento de substâncias e células estranhas. Isso não acontece na mucosa bucal humana, não existindo uma barreira de conjuntivo que dificulte a mobilidade de moléculas e células e conseqüentemente retarde a resposta imunológica.

Em MEV a análise dos modelos vasculares produzidos pode evidenciar que os vasos de maior calibre, possivelmente as artérias saculares, seguem um curso retilíneo acompanhando a forma alongada da bolsa jugal. Estes vasos apresentam-se isodiamétricos, considerando todo o trajeto ao longo da bolsa. Também foi revelado pela técnica de corrosão que artérias e veias apresentaram paralelismo entre si, o que se mantém durante o longo percurso destes vasos.

As bolsas jugais apresentam uma hierarquia vascular normal, ou seja, uma rede arterial composta por vasos que se tornam menores à medida que se ramificam; os capilares sangüíneos apresentam-se delgados constituindo uma rede complexa de túbulos finos que se anastomosam. As réplicas destes vasos de pequeno calibre em determinadas regiões mostram certo paralelismo com distanciamento coerente com o diâmetro das células musculares estriadas sugerindo que façam parte do endomísio. Estas estruturas foram mais visíveis na porção média da bolsa, onde o músculo retrator se insere. Isso confirma que o plexo vascular mais significativo estaria associado à dinâmica deste músculo. Além disso nessa mesma região há a chegada da artéria sacular posterior oriunda da artéria temporal superficial. As veias resultam da convergência dos vasos capilares em um sistema de canais que se tornam cada vez mais amplos. Seus vasos mantêm um diâmetro coerente com a fisiologia da bolsa.

O entendimento da morfologia da microcirculação da BJH tem um papel importante na compreensão dos fenômenos fisiológicos e patológicos, uma vez que este órgão é utilizado em estudos de carcinomas, enxertos, vascularização e também de imunologia.

6 Conclusão

O presente estudo evidenciou que a avaliação de réplicas vasculares é uma ferramenta útil para o estudo da rede vascular das bolsas jugais de hamsters e que seus resultados que podem contribuir em outras pesquisas. Nesse estudo também concluímos que a dissecção de réplicas vasculares pode ser realizada antes do processo de corrosão.

Referências

AHARINEJAD, S.; BÖCK, P. Different forms of corrosion casts. **Scanning Microscopy**, Chicago, v. 8, n. 2, p. 403-414, 1994.

AHARINEJAD, S., LAMETSCHWANDTNER, A. Microvascular Corrosion Casting in Scanning Electron Microscopy. **Techniques and Applications**. Vienna-New York, Springer, 1992.

BARKER, C.F.; BILLINGHAM, R.E. Immunological privileged sites. **Advances in immunology**, New York, v. 25, p. 1-54, 1977.

BILLINGHAM, R.E.; FERRIGAN, L.W.; SILVERS, W.K. Cheek pouch of the Syrian hamster and tissue transplantation immunity. **Science,** Washington, v.132, 1488, 1960.

BILLINGHAM, R.L.; SILVERS, W.K. Syrian hamster and transplantation immunity. **Plastic and reconstructive surgery**, Baltimore, v.34, p. 329-353, 1964.

BUCKLEY, C. A.; SCHNEIDER, J. E.; CUNDALL, D. Kinematic analysis of an appetitive food-handling behavior: the functional morphology of Syrian hamster cheek pouches. **Journal Experimental Biology**,Cambrigde, v. 210, n. Pt 17, p. 3096-106, 2007.

CASTO B.C.; KNOBLOCH, T. J.; GALIOTO, R. L.; YU, Z.; ACCURSO, B.T.; WARNER,B.M. Chemoprevention of Oral Cancer by Lyophilized Strawberries. **Anticancer Research Journal**, Highlands, 2013.

COHEN, S.N. Comparision of autologous and heterologous normal skin grafts in the hamster cheek pouch. **Proceedings of the Society for Experimental Biology and Medicine** Malden, v. 106, p. 677-80, 1961.

CONCEIÇÃO, F.G.; CONDE, C.M.S.; SVENSJO, E.; BOTTINO, D.A.; BOUSKELAL, E. Preconditioning of the response to ischemia/reperfusion-induced plasma leakage in hamster cheek pouch microcirculation. **Clinics**, São Paulo, 2012.

CONTI, C.J. Animal models in the study of the premalignant process. **Bulletin du câncer**, Paris, 43:499–503, 1991.

DAVIS, M.J.; FERRER, P.N.; GORE, R.W. Vascular anatomy and hydrostatic pressure profile in the hamster cheek pouch. **The American journal of physiology**, Washington, v. 250, (2 Pt 2):H291-303, 1986.

DE OLIVEIRA, L. B.; BAMPI, V.F.; GOMES, C.F.; DE SOUZA, M.A. Angioarchitecture of squamous cell carcinoma from hamster buccal pouch: a scanning electron microscopy study. **Scanning**, Manhattan, v. 31, n. 5, p. 188-94, ISSN 1932-8745, 2009.

DERUITER, M.C.; HOGERS, B.; POELMANN, R.E.; VANLPEREN, L., et.al. The development of the vascular system in quail embryos: a combination of microvascular corrosion cast and immunohistochemical identification. **Scanning Microscopy**, Chicago, v. 5, n.4, p. 1081-1090, 1991.

DUFOUR, F.D.; OKADA, G.T.; MAH, S.G.; MORTON, D.L. Chemotherapy against human melanoma in the hamster cheek pouch. **Journal of surgical oncology**, New York, v. 15, n. 4, p. 355-61, 1980.

DULING, B.R. The preparation and use of the hamster cheek pouch for studies of the microcirculation. **Microvasculation Research**, Philadelphia, v.5, p. 423-9, 1973.

EMERSON, G.G.; SEGAL, S.S. Alignment of microvascular units along skeletal muscle fibers of hamster retractor. **Journal of applied physiology**, Washington, v. 82, n.1, p. 42-48, 1997.

FERREIRA L.M.; HOCHMAN B.; BARBOSA M. V. J. Experimental models in research. **Acta Cirúrgica Brasileira**, São Paulo, Brasil. vol.20 pag 28, 2005.

FULTON, G.P.; JACKSON, R.G.; LUTZ, B.R. Cinephotomicroscopy of normal blood circulation in the cheek pouch of the hamster. **Science,** Washington, v. 105, n. 2727, p. 361-362, Apr. 1947.

GHOSHAL, N.G., BAL H.S. Histomorphology of the hamster cheek pouch. **Lab Animal**, New York, 24(3):228-233,1990.

GIUNTA, J.L.; SCHWARTZ, J.L.; ANTONIADIS, D.V. Studies on the vascular drainage system of the hamster buccal pouch. **Journal of oral pathology**, Copenhagen, v. 14, n. 3, p. 263-267, 1985.

GOLDENBERG, D.M; STEINBORN W. Reduced lymphatic drainage from hamster cheek pouch. **Proceedings of the Society for Experimental Biology and Medicine Society for Experimental Biology and Medicine**, Malden, v.135, n. 3, p. 724-6. 1970.

GRASBY, J. D.; MORRIS, L. J.; SEGAL, S. S. Heterogeneity of vascular innervation in hamster cheek pouch and retractor muscle. **Journal of Vascular Research**, Basel, v. 36, n. 6, p. 465-76, 1999.

HANDLER, A.; SHEPRO, D. Cheek pouch technology: uses and applications. In: *The Golden Hamster* **Iowa: The Iowa State University Press.** (eds RA Hoffman, PF Robinson & H Magalhaes) p. 195. 1968.

HOCHMAN B.; FERREIRA L. M.; BOAS F. C. V.; MARIANO M. Integração do enxerto heterólogo de pele humana no subepitélio da bolsa jugal do hamster (*Mesocricetus auratus*). **Acta Cirúrgica Brasileira**, São Paulo, Vol 18 (5) – 429, 2003.

HODDE, K. C.; STEEBER, D. A.; ALBRECHT, R. M. Advances in corrosion casting methods. **Scanning Eletronic Microscopy**., 4, 693-704, 1990.

HOSSLER, F.E.; DOUGLAS, J.E. Vascular corrosion casting: review of advantages and limitations in the application of some simple quantitative methods. **Microscopy Microanal**, New York, v. 7, n. 3, p. 253-264, 2001.

HUSAIN, Z.; FEI, Y.B.; ROY, S.; SOLT, D.B.; POLVERINI, P.J.; BISWAS, D.K. Cooperative interaction of cHa-rasand c-erbB genes in chemically induced hamster buccal pouch carcinogenesis. **Proceedings of the National Academy of Sciences of the United States of America**, Washington, 86:1264–1268, 1989.

KAPLAN, H.J.; STREILEIN, J.W. Do immunologically sites require a functioning spleen? **Nature**, Londres, v. 251, n. 5475, p. 553-554, 1974.

KONERDING, M.A. Scanning electron microscopy of corrosion casting in medicine. **Scanning microscopy**, Chicago, v. 5, n. 3, p. 851-865, 1991.

KRONKA, M. C.; WATANABE, I. S.; DA SILVA, M. C. Scanning electron microscopy of angioarchitecture of palatine gingiva in young rabbits. **Brazilian Dental Journal**, Riberão Preto v. 12, n. 3, p. 163-6, ISSN 0103-6440, 2001.

LAMETSCHWANDTNER, A.; LAMETSCHWANDTNER, U.; WEIGER, T. Scanning electron microscopy of vascular corrosion casts-technique and applications: updated review. **Scanning Microscopy**, Chicago, v. 4, n. 4, p. 889-941, 1990.

LOMBARD, J.H.; BURKE, M.J.; CONTNEY, S.J.; WILLEMS, W.J.; STEKIEL, W.J. Effect of tetrodotoxin on membrane potentials and active tone in vascular smooth muscle. **TheAmerican journal of physiology**, Washington, v. 242, n. 6: H967-H972, 1982

NAGINI, S.; LETCHOUMY, P.V.; THANGAVELU, A.; RAMACHANDRAN, C.R. Of humans and hamsters: a comparative evaluation of carcinogen activation, DNA damage, cell proliferation, apoptosis,invasion, and angiogenesis in oral cancer patients and hamster buccal pouch carcinomas. **Oral Oncology**, Oxford, 45:e31–37. [PubMed: 19250857], 2009.

NAKAO, M.; SEGAL, S.S. Muscle length alters geometry of arterioles and venules in hamster retractor. **TheAmerican journal of physiology**, Washington, v. 268 (1 Pt 2):H336-H344, 1995.

OHTA, Y.; OKADA, S.; TOD, I.; IKE, H. Scanning electron microscopic studies of the oral mucosa and its microvasculature: a review of the palatine mucosa and its microvascular architecture in mammals. **Scanning Microscopy**, Chicago, v. 6, n. 2, p. 463-474, 1992.

PIETTE, E.; LAMETSCHWANDTNER, A. Microvascular corrosion casting of the rat mandibular joint: a technical approach. **Scanning Microscopy**, Chicago, v. 8, n. 2, p. 429-436, discussion 436-7, 1994.

PRIDDY, R.B.; BRODIE, A.F. Facial musculature, nerves and blood vessels of the hamster in relation to the cheek pouch. **Journal of morphology,** Philadelphia, v. 83, n. 2, p.149-180, 1948.

REED, N.D.;MANNING, J.K.; RUDBACH, J.A. Immunologic responses of mice to lipopolysaccharide from Escherichia coli.**The Journal of infectious diseases**, Chicago, 128 Suppl:70-4, 1973.

SEGAL, S.S.; DULING, B.R. Flow control among microvessels coordinated by intercellular conduction. **Science**, Washington, v. 234, n.4778, p. 868-870, 1986.

SELLISETH, N.J.; SELVIG, K. A. Revascularization of an excisional wound in gingival an mucosa: a scanning electron microscopy study using corrosion casts in rats. **Scanning Microscopy**, Chicago, v. 9, n. 2, p. 455-468, 1995.

SHKLAR, G. Experimental oral pathology in the Syrian hamster. **Progress in Tumor Research**, Zurich, 16:518–538. [PubMed: 4557243], 1972.

SUGIOKA, S.; IKE, H. Scnning electron microscopic studies of the palatine mucosa and its microvascular architecture in the rat. **Scanning Microscopy**, Chicago, v. 7, n. 4, p.1321-1332, 1993.

TANAKA, T. Chemoprevention of oral carcinogenesis: Review. **European Journal of Cancer Part B Oral Oncology Impact Factor & Information**, 31B:3–15. [PubMed: 7627084], 1995.

VERLI, F.D.; ROSSI-SCHNEIDER, T.R.; SCHNEIDER, F.L, YURGEL, L.S., DE SOUZA, M.A. Vascular corrosion casting technique steps. **Scanning.** New York, v. 29, n. 3, p.128-32, 2007.

VIJAYALINGAM, S.; KUPPUSAMY, M.; SUBRAMANIAN, T.; STEBECK, F.F.; WEST, C.L.; VARVARES, M.; CHINNADURAI, G. Evaluation of apoptogenic adenovirus type 5 oncolytic vectors in a Syrian hamster head and neck cancer model. **Cancer Gene Therapy**, Bronx, 21(6): 228–237. doi:10.1038/cgt.2014.22, 2014.

WEEKES, W.T.; SIMS, M.R. The vasculature of the rat molar periodontal ligament. **Journal Periodontal Research**, Copenhagen, v. 21, n. 3, p. 186-194, 1986.

WHITE, F.H.; GOHARI, K. Cellular and nuclear volumetric alterations during differentiation of normal hamster cheek pouch epithelium. **Arch Dermatol Research**, Kiel, v. 273, p. 307-18, 1982.

WHITTLE, S.; SWARTZENDRUBER, D.C.; KREMER, M.; SQUIER, C.A.; WERTZ, W. Lipids of hamster cheek pouch epithelium. **Lipids Journal**, Chicago, v. 32, n. 9, p. 961-4, 1997.

WITH, M.C.J.; VRIES, A.M.; KROESE, A.B.A.; HEIJDEN, E.P.A.B.V.D.; BLEYS, R.L.A.W.; SEGAL,S.S.; KON, M. Vascular Anatomy of the Hamster Retractor Muscle with Regard to Its Microvascular Transfer. **European Surgical Research**, Basel, 42:97–105, 2009.

WOLF, J.E.; HUBLER, W.R. Tumor angiogenic factor and human skin tumors. **Archives of dermatology**, Berlin, v. 111, n.3, p. 321-7, 1975.

WONG, D.T.W.; BISWAS, D.K. Expression of *c-ErbB* proto-oncogene during dimethylbenzanthracene induced tumorigenesis in hamster cheek pouch. **Oncogene Journal**, USA, 2:67–72. [PubMed: 3125508], 1987.

YOSHINO, F.; YOSHIDA, A.; NAKAJIMA, A.; WADA-TAKAHASHI, S.; TAKAHASHI, S.; LEE, M.C. Alteration of the Redox State with Reactive Oxygen Species for 5-Fluorouracil-Induced Oral Mucositis in Hamsters. **Plos One Journal**,San francisco e Cambridge, Volume 8, Issue 12, e82834, 2013.

Anexos

Anexo A – Aprovação do Comitê de ética (Registro CEUA 08/00022)

[Digite texto]
[Digite texto]

Pontifícia Universidade Católica do Rio Grande do Sul
PRÓ-REITORIA DE PESQUISA E PÓS-GRADUAÇÃO
COMITÊ DE ÉTICA PARA O USO DE ANIMAIS

Ofício 055/08-CEUA

Porto Alegre, 05 de agosto de 2008.

Senhora Pesquisadora:

O Comitê de Ética para o Uso de Animais apreciou e aprovou seu protocolo de pesquisa, registro CEUA 08/00022, intitulado: **"Avaliação qualitativa pelos métodos de microscopia de luz e eletrônica de varredura da angioarquitetura da bolsa jugal de Hamster Sirio Dourado (Mesocricetus arautus) jovens e com tumor experimentalmente induzido".**

Sua investigação está autorizada a partir da presente data.

Relatórios do andamento do projeto devem ser entregues a este Comitê.

Atenciosamente,

p/

Profª. Dr. Anamaria Feijó
Coordenadora do CEUA - PUCRS

Ilma. Sra.
Profª. Dr. Maria Antonieta Lopes de Souza
FABIO
N/Universidade

PUCRS

Campus Central
Av. Ipiranga, 6690 – 3ºandar sala 314- CEP: 90610-000
Fone/Fax: (51) 3320-3345
E-mail: ceua@pucrs.br

Anexo B – Aprovação do comitê de ética (Registro CEUA 10/00215)

PUCRS CEUA
Pontifícia Universidade Católica do Rio Grande do Sul
PRÓ-REITORIA DE PESQUISA E PÓS-GRADUAÇÃO
COMITÊ DE ÉTICA PARA O USO DE ANIMAIS

Ofício 036/11 – CEUA

Porto Alegre, 10 de março de 2011.

Senhor Pesquisador:

O Comitê de Ética para o Uso de Animais apreciou e aprovou seu protocolo de pesquisa, registro CEUA 10/00215, intitulado: **"Análise morfométrica do efeito do bevacizumab na angioarquitetura do carcinoma de células escamosas quimicamente induzido em bolsa jugal de *Hamster Sírio*".**

Sua investigação está autorizada a partir da presente data.

Atenciosamente,

Profa. Dra. Anamaria Gonçalves Feijó
Coordenadora do CEUA/PUCRS

Ilmo. Sr.
Prof. Dr. Jefferson Braga da Silva
N/Universidade

PUCRS
Campus Central
Av. Ipiranga, 6690 – Prédio 60, sala 314
CEP: 90610-000
Fone/Fax: (51) 3320-3345
E-mail: ceua@pucrs.br