4. Resultados e Discussões

4.1. Exame Coproparasitológico

4.1.1. Resultado Geral

Foram examinados 144 cães, que se apresentavam infectados por *Ancylostoma caninum* (95,14%), *Trichuris vulpis* (29,86%), *Toxocara canis* (18,75%), *Dipylidium caninum* (4,16%) (Fig. 8).

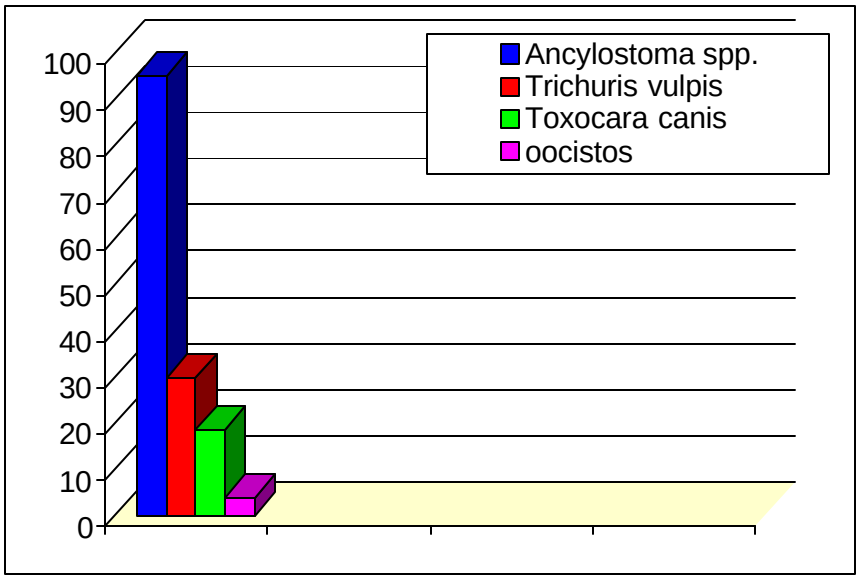

Figura 8 – Porcentagem de helmintos por cães infectados

4.1.2. Resultados por Faixa Etária

Dos 144 cães examinados, 132 cães adultos apresentavam-se infectados por (94,69%) *Ancylostoma caninum*, (31,82%) *Trichuris vulpis*, (15,91%) *Toxocara canis*, (4,54%) oocistos.

Dentre esses cães, 12 cães jovens apresentavam-se infectados por (100%) *Ancylostoma caninum*, (8,33%) *Trichuris vulpis*, (50%) *Toxocara canis* e (0%) oocistos (fig. 9).

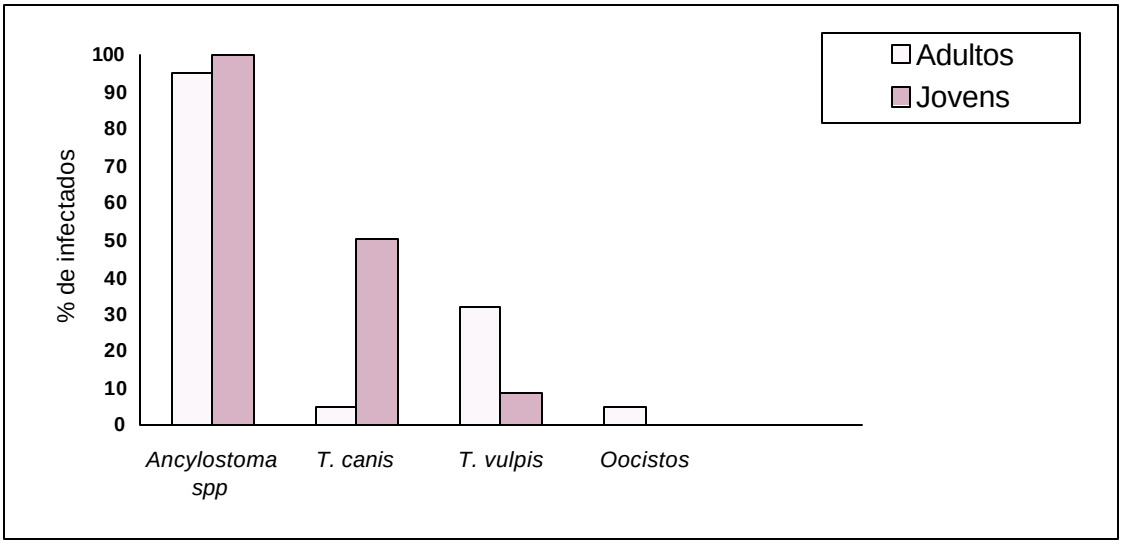

Figura 9 - Prevalência de parasitos intestinais detectados através de exame de fezes, segundo a faixa etária de cães de rua de Santa Vitória do Palmar.

Ancylostoma é o parasito mais freqüente em cães jovens e adultos representando grande risco de contaminação ambiental.

Nos demais trabalhos realizados analisando cães jovens e adultos, verificou-se uma maior infecção por *Toxocara* spp. e de adultos por *Trichuris.*

4.2. Necropsia

Dos 12 cães jovens examinados 91,7% encontravam-se parasitados e 8,3% estavam negativos.

Não foram encontrados parasitos no estômago dos cães estudados. No intestino grosso, foram detectados exemplares de *Trichuris vulpis* em 16,7% dos cães. Os parasitos encontrados no intestino delgado foram:

Ancylostoma caninum – em 91,7% dos cães

Dipylidium caninum – em 66,7% dos cães

Toxocara canis – em 16,7% dos cães

Phagicola arnaldoi – em 25% dos cães

Echinostoma sp. – em 16,7% dos cães

Quando comparados com outros trabalhos, os resultados revelam diferenças das prevalências dos diferentes gêneros, entre as regiões estudadas, embora exista sempre uma maior infecção por *Ancylostoma sp*., também verificada no presente estudo.

Pela primeira vez foi diagnosticado no RS o parasitismo de cães por *Phagicola* e *Echinostoma*.

4.2.1. *Phagicola arnaldoi*

Foi encontrado no terço final do intestino delgado de 3 cães necropsiados (25%). Já havia sido descrito em cães e gatos de SP e RJ (FREITAS, 1982).

A carga parasitária média foi de 45,3 exemplares/cão parasitado.

A característica plana e alagadiça da região onde vivem esses cães de rua pode favorecer sua infecção por este trematódeo, cujas metacercárias se desenvolvem em peixes e anfíbios (CONROY, 1986).

4.2.2. *Echinostoma sp*.

Foi detectado em 2 cães (16,7%), sendo que em um estava no terço médio e, no outro, no terço final do intestino delgado. Foi encontrado um exemplar por cão infectado.

As metacercárias são encontradas em moluscos, anfíbios ou peixes que infectam o cão ao serem ingeridos. No Brasil, esse parasito somente havia sido encontrado em cães no Estado do Paraná (KALIL & LIMA, 1968/69).

São importantes nos países asiáticos onde é comum a ingestão de carne crua de peixe por humanos. Algumas espécies que parasitam o cão podem, ocasionalmente, infectar o homem (CHO *et al.* 2003), sendo, pois agentes de zoonoses.

A identificação da espécie encontrada será feita posteriormente, fornecendo dados sobre os riscos reais que pode representar à saúde pública.